

Empleo del aparato funcional Bionator para tratamiento de clase II esquelética

Borbón-Esquer Cinthia Lorena,* Gutiérrez-Villaseñor Jaime,**
Díaz-Peña Rogelio.**

Resumen

Detectar una discrepancia de los maxilares en pacientes en crecimiento es importante, esto nos permite hacer una intervención oportuna y redirigir el crecimiento, los aparatos funcionales son una buena opción para estos casos. La paciente se presentó a los 12 años 5 meses, fue diagnosticada con un biotipo dolicofacial, clase II esquelética y dental; con inclinación de incisivos superiores e inferiores y una sobremordida vertical y horizontal aumentada, el tratamiento fue con fase ortopédica. Los resultados obtenidos fueron dentales, esqueléticos y en el perfil. En los dientes hubo una retroinclinación superior, disminuyó la sobremordida horizontal y vertical. Los cambios esqueléticos fueron en la mandíbula tuvo un aumento de longitud y el maxilar descendió manteniéndose sagitalmente, y cambió ligeramente la dirección de crecimiento. En perfil hubo un cambio notable de la disminución de convexidad facial. En la radiografía panorámica se observan cornetes hipertroficados por lo que se remitió al otorrinolaringólogo. En el análisis de postura encontramos una disminución de rotación anterior del cráneo, disminución de lordosis cervical y posición más superior del hioides. El uso de Bionator durante la etapa de crecimiento puede redireccionar el crecimiento.

Palabras Clave: Bionator, maloclusión.

Abstract

It is important to diagnose a difference in size between the maxilla and the mandible, in patients on growth, this allows us to make a timely intervention and redirect growth, functional appliances are a good choice for these cases. The patient's age was 12 years, 5 months, She was diagnosed with a biotype dolichofacial, class II skeletal and dental; inclination of upper incisors and lower with an overbite and overjet augmented, the treatment was with orthopedic phase. The results obtained were dental, skeletal and profile, the teeth had a superior retroclination, decreased overbite horizontal and vertical. The skeletal changes were: the jaw had an increase in length and maxilla descended staying sagittally, and slightly changed the direction of growth. In profile, there was a noticeable change in the reduction of facial convexity. Panoramic radiography shows hypertrophic turbinate so referred to the Otolaryngologist. In the analysis of posture was found a decrease in anterior rotation of the skull, decrease of cervical lordosis and more superior position of the hyoid. The use of Bionator during the growth stage may change the growth.

Key words: bionator, malocclusion.

* Egresada de la Especialidad de Ortodoncia de la Universidad Autónoma de Nayarit.

**Docentes de la Especialidad de Ortodoncia de la Universidad Autónoma de Nayarit.

Correspondencia: Rogelio Díaz Peña. e-mail: rogerdp5@hotmail.com

Recibido: Noviembre 2012

Aceptado: Enero 2013

Introducción

El Bionator es un aparato dentosoportado, que se ha divulgado para producir cambios significativos en las estructuras óseas, dentales y faciales a través de un reposicionamiento de la mandíbula a una posición más protrusiva, control de la sobremordida, la modificación de la erupción dental, y la mejora del perfil.¹

En 1952, Balters desarrolló su Bionator, catalogado por él mismo como un dispositivo de ortodoncia funcional integral. Él denominó su aparato un "despertador vital" y propagó un punto de vista integral.²

Según Balters, el equilibrio entre la lengua y el mecanismo perioral del buccinador es responsable de la forma de las arcadas y de la intercuspidación. Ésta hipótesis confirma los conceptos primarios de forma y función establecidos por Moss sobre la Matriz Funcional.^{3,4,5.}

Aunque fue desarrollado por el profesor Wilhelm Balters, de Bonn; no obstante, fue Félix Ascher, de Múnich, quien hizo una descripción más profunda de este aparato funcional.⁶ Después de su introducción, el Bionator ha sido el objeto de varias investigaciones encaminadas a identificar

tanto los efectos dentoalveolares y esqueléticos de este aparato.⁷

El objetivo del Bionator es establecer una buena coordinación de los músculos y eliminar las posibles restricciones deformadoras del crecimiento, al mismo tiempo que elimina las cargas ejercidas sobre el cóndilo mediante una posición adelantada de la mandíbula.³ Los objetivos de corrección del Bionator incluyen esqueléticamente al maxilar y mandíbula, dental y relajación muscular.⁸

Los efectos de la aplicación de Bionator en los estudios histológicos con animales de laboratorio, que cuando la mandíbula se adelanta hay un aumento en la actividad celular en la cabeza del cóndilo, así como un aumento en la longitud mandibular. Numerosos estudios han demostrado que existe en cóndilo y fosa glenoidea una remodelación tras el uso de varios tipos de aparatos funcionales.⁹

Por lo general, los pacientes tratados durante el período de pico de crecimiento con Bionator, tienen efectos esqueléticos significativos inducidos por el aparato, mientras que los pacientes tratados en el período antes del pico de crecimiento han tenido efectos significativos confinados al nivel dentoalveolar. Janson describió un aumento ligero no significativo de tamaño de la mandíbula cuando el Bionator se utilizó durante la edad prepuberal, mientras que los cambios llegaron a ser importantes en pacientes tratados en el pico de crecimiento.⁷

Los cambios producidos por el Bionator son la retracción de incisivos superiores, el aumento del ángulo del plano mandibular, incremento en la longitud mandibular, aumento de la altura facial inferior y erupción de molares.⁸ En el perfil se produce una disminución de convexidad esquelética, el incremento de la altura facial

facial anterior y posterior, reducción de overjet y overbite, disminución de convexidad facial, incremento en longitud labial inferior y mínimos efectos en el labio superior.¹⁰

Los efectos esqueléticos y dentales publicados por Almeida en 2004 en una muestra de 44 pacientes encontró por medio de radiografías laterales los siguientes hallazgos:

- No hay cambios en la zona anterior del maxilar.¹¹
- Hubo un incremento mandibular estadísticamente significativo comparado con grupo control.¹¹
- Se encontró una significativa mejora en la discrepancia de la relación antero-posterior entre el maxilar y la mandíbula.¹¹
- La aplicación del Bionator produce inclinaciones y protrusión labial en los incisivos inferiores y puede provocar retrusión e inclinación lingual de los incisivos superiores. También hay un incremento maxilar dentoalveolar y no una extrusión de molares superiores.¹¹

El mecanismo de acción del Bionator durante la protrusión mandibular incrementa la actividad de división celular en el cartílago del cóndilo por lo que aumenta el crecimiento sagital, se lleva a cabo una rotación posterior de los cóndilos y un incremento de la capa de cartílago en posterior y reabsorción en la zona anterior del cóndilo, y un aumento anterior de la fosa glenoidea con una traslación morfológica posterior de la rama de la mandíbula.¹²

En la ATM el crecimiento y la traslación de la inserción ocurren después de la aplicación de un aparato ortopédico funcional, sobre todo si la mandíbula es mantenida posteriormente con elásticos intermaxilares.¹³

Por lo que el Bionator es uno de los aparatos funcionales removibles más utilizados en pacientes con alteraciones temporomandibular.³

Reporte del Caso

Se presenta en la clínica de la Especialidad de Ortodoncia de la Unidad Académica de Odontología de la Universidad Autónoma de Nayarit la paciente de 12 años y 5 meses, el motivo de la consulta es “me apenan mis dientes porque están hacia adelante” (figura 1). El diagnóstico fue clase II esquelética debido a retrusión mandibular, patrón de crecimiento vertical del maxilar con rotación mandibular, Clase II molar y canina, overjet de 8.5mm proinclinación de incisivos superiores e inferiores y sobremordida vertical y horizontal aumentada (Figura 2).

Los objetivos del tratamiento son avanzar la mandíbula, disminuir curva de Spee, llevar a clase I molar y canina, disminuir proinclinación dental y lograr la competencia labial. Se utilizara un Bionator para realizar el avance de la mandíbula (figura 3).

El tratamiento se realizó en 1 año con 9 meses, en las fotografías intraorales (figura 4), se observa la clase I molar y caninas y la corrección del overjet y overbite. En las fotografías extra orales se observa el cambio en el perfil de la paciente (figura 5). El perfil cambio de ser convexo antes del tratamiento a ser recto después del tratamiento, la longitud mandibular aumento y el overjet disminuyo de ser 8.5 mm a 2mm después del tratamiento (figura 6).

En la comparación del trazo cefalométrico antes y después, se observa el cambio en la mandíbula en los ángulos: ANB y el Facial de 3°, la convexidad facial disminuyo 8° y la longitud mandibular aumento 5 mm. En el incisivo inferior y superior hubo una retroinclinación de 1° (tabla 1).

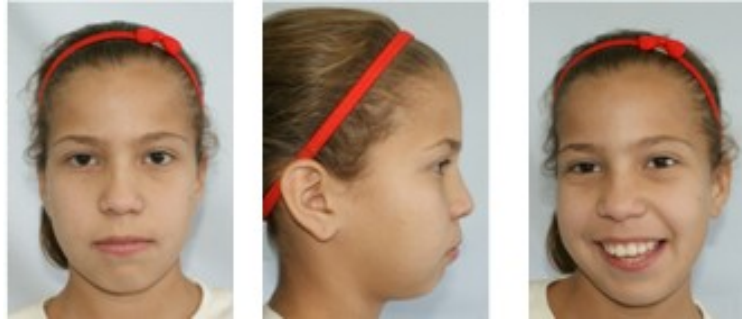

Figura 1. Fotografías extraorales

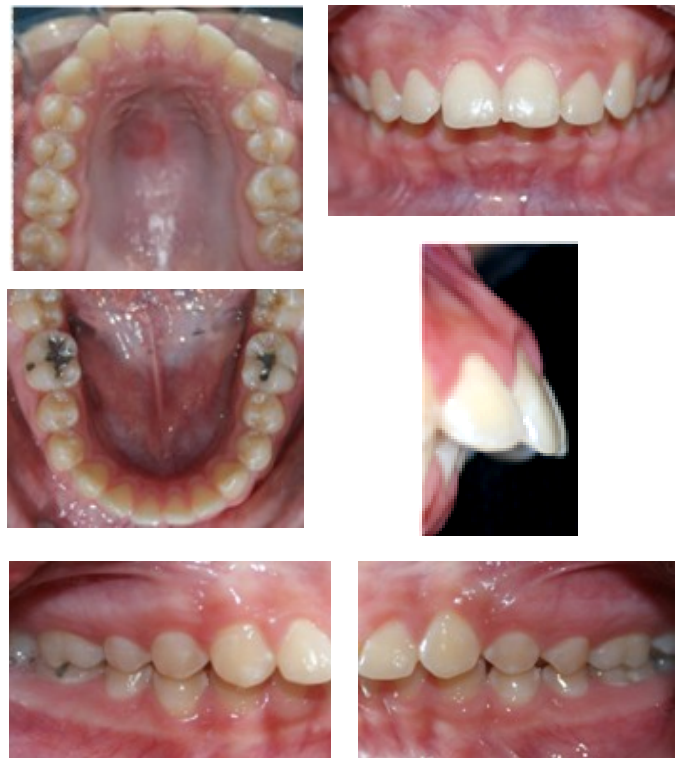

Figura 2. Fotografías intraorales

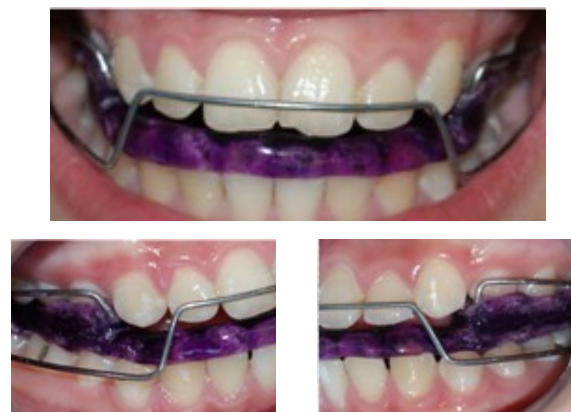

Figura 3. Aparato Bionator

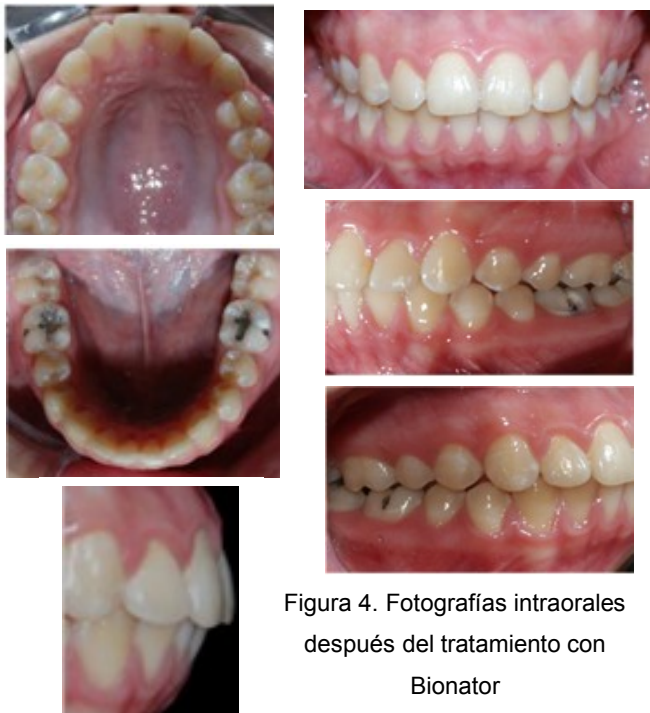


Figura 4. Fotografías intraorales después del tratamiento con Bionator

Posteriormente del tratamiento hubo una disminución de la lordosis cervical y el hueso hioides se posicionó más superior, lo que indica la tensión en la parte posterior de la mandíbula.

En la comparación de las radiografías panorámicas pre y post tratamiento se ve el desplazamiento de cóndilo hacia adelante, aunque esta radiografía por la posición borde a borde para tomarla, no es la adecuada para corroborarlo. También encontramos un aumento en la altura de la cavidad glenoidea de ambos lados.

Discusión

Todos los aparatos de ortopedia funcional de los maxilares tienen un elemento en común: adelantan la mandíbula como parte del efecto general que produce el tratamiento.¹³ Es de suponer que esta alteración en la actividad postural de los músculos de maxilar, mandíbula y hioides produce, en último término, cambios en la relación esquelética y dental.³

El grado de corrección con aparatología funcional sagital es de 6-7 mm de adelantamiento mandibular.



Figura 5. Fotografías Extraorales después del tratamiento

Los siguientes son valores previstos de incrementos derivados del crecimiento y la adaptación (asumiendo una dirección favorable).³

Según Graber, la cooperación del paciente es el llamado “talón de Aquiles” de muchos protocolos de tratamiento temprano. La capacidad para motivar al paciente es el ingrediente esencial para que el tratamiento de ortopedia tenga éxito, ya sea que se inicie con dentición mixta o permanente temprana.³ Otra limitación es la que sugieren Marschner y Harrys en 1966, y es el factor genético para el potencial de crecimiento. Por ello este aparato funcional tiene sus limitaciones individuales por el potencial de crecimiento genético.⁴

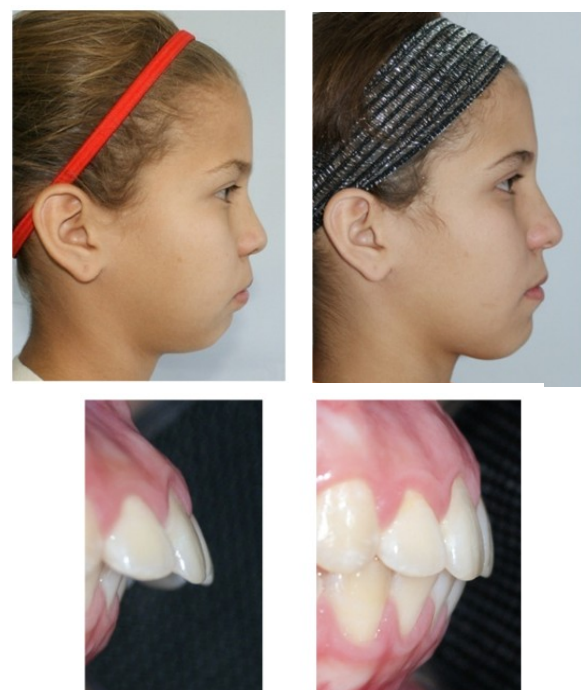

Figura 6. Perfil y overjet antes del tratamiento del lado izquierdo y después del tratamiento

Los aparatos funcionales fijos tienen la ventaja de no tener que contar con la estricta colaboración del paciente para su uso.

El aparato de Herbst es el más utilizado y estudiado de estos aparatos, su acción es el adelantamiento de la mandíbula como todos los aparatos funcionales. Fue creado

Tabla 1. Datos Cefalométricos

	Norma	12 años	14 años
SNA	82°	85°	84°
SNB	80°	76.5°	79°
ANB	2°	8.5°	5°
SND	76°	73.5°	75°
SE	22 mm	21 mm	22 mm
SL	51 mm	41 mm	46 mm
Angulo facial	87° ± 3.5°	81°	84°
Convexidad	0 ± 4.7	18°	10°
AB	-4.6 ± 3.6°	-20°	-14°
Eje Y	59.4 ± 3.8°	67°	68°
Relación Maxilar			
base de cráneo	1 mm	0 mm	0 mm
Relación Mandíbula			
base de cráneo	4-5 mm	-15 mm	-11 mm
Longitud Maxilar (Co-A)	89 mm	88 mm	88 mm
	112-115	109	
Longitud Efva Mandiublar	mm	mm	114 mm
Eje facial	90 ± 3°	81°	84°
Profundidad facial	88.5 ± 3°	81°	84°
Profundidad maxilar	90 ± 3°	90°	90°
ángulo Silla	123 ± 5°	124°	123°
ángulo Articular	143 ± 6°	147°	145°
Longitud base del			
cráneo anterior	71 ± 3 mm	66 mm	68 mm
Longitud base			
craneal posterior	32 ± 3 mm	38 mm	38 mm
Longitud cuerpo			
mandibular	71 ± 3 mm	61 mm	66 mm
Distancia 1 NA	4 mm	6 mm	5 mm
Ángulo 1-NA	22°	25°	23°
1 plano palatino			
1 APg	2.7±1.8 mm	9 mm	10 mm
Distancia 1 NB	4 mm	11 mm	11 mm
Angulo 1 NB	25°	44°	43°
1 oclusal	14.5 ± 3.48°	42°	35°
1 mandibualr	91.5 ± 3.7°	111°	108°
1 SN	102 ± 2	111°	107°

por Pancherz en 1970. Sus efectos son pocos en maxilar pero notables en la longitud mandibular, el tiempo de tratamiento es de aproximadamente 12 meses.¹⁴

El Jasper Jumper es una modificación del aparato de Herbst. El módulo flexible permite mayor movimiento entre las arcadas haciéndolo más cómodo que los rígidos.¹⁵

La ventaja principal de los aparatos funcionales es que no obran por medio de fuerzas mecánicas aplicadas al mismo aparato, sino por medio de la acción muscular.⁶ La popularidad del Bionator se debe en parte a una serie de características favorables que incluyen la relativa facilidad en la construcción y el manejo clínico del aparato y el alto nivel de confort para el paciente, que suele mostrar aceptación positiva y el cumplimiento en comparación con otros aparatos.⁷

La estabilidad de los principios de tratamiento de la Clase II con aparatos funcionales se ha rodeado de mucha controversia e incertidumbre.⁹ El único estudio a largo plazo sobre cambios craneofaciales inducidos por el Bionator es el de Rudzki-Janson y Noachtar, que estudió un grupo de pacientes tratados con el Bionator cinco años después de la finalización de retención. Estos pacientes mostraron un aumento en el tamaño de la mandíbula y aumento en el ángulo mandibular.⁷

En etapas tempranas cuando aún queda remanente de crecimiento, los aparatos funcionales pueden ser una buena opción para redirigir el crecimiento mandibular. Los cambios faciales y esqueléticos fueron notables en esta paciente, hubo un aumento de la longitud mandibular, el maxilar superior se mantuvo sagitalmente, disminuyó la convexidad facial y se redujo

la sobremordida vertical y horizontal. En sí tuvo una redirección del crecimiento.

El análisis de postura arrojó que una tensión mandibular posterior, debido a esto es recomendable los ejercicios musculares para que se restablezca el equilibrio muscular y esquelético para evitar la posible recidiva. Para que estos cambios se lleven a cabo, es necesaria la colaboración del paciente y familiar para la motivación del mismo, debido al tiempo prolongado de uso durante el tratamiento. La ventaja del Bionator es que es muy bien aceptado por el paciente sobre mucho otros aparatos funcionales que no brindan tanta comodidad.

Referencias Bibliográficas

1. Abrao L, Baccetti T, Franchi L, Fatlin K, McNamara J. Long-term dentoskeletal effects and facial profile changes induced by bionator therapy. *Angle Orthod.* 2010; 80 (1): 10-17.
2. Grohmann U. Aparatología en ortopedia funcional atlas gráfico. AMOLCA. Caracas. 2002: 75.
3. Graber T. Ortodoncia principios y técnicas actuales. Mosby. 4ta. edición. Madrid. 2006: 501-7.
4. Proffit W. Ortodoncia teoría y práctica. Mosby. 4ª edición. 2007: 4.
5. Moss-Salentijn L, Melvin L. Moss and the functional matrix. *J Dent Res.* 1997; 76 (12): 1814-7.
6. Mayoral J. Ortodoncia principios fundamentales y práctica. sexta edición. Labor. Barcelona. 1990: 646.
7. Faltin K, Fatlin R, Baccetti T, Franchi L, Ghiozzi B, McNamara J. Long-term effectiveness and treatment timing for Bionator therapy. *Angle Orthod.* 2003; 73 (3): 221-30.
8. Bolmgren G, Moshiri F. Bionator treatment in Class II, division 1. *Angle Orthod.* 1986;56 (3): 255-62.
9. Siara-Olds N, Pangrazio-Kulbersh V, Berger J, Bayirli B. Long-term dentoskeletal changes with the Bionator, Herbst, Twin Block, and MARA functional appliances. *Angle Orthod.* 2010; 80 (1): 18-29.
10. Lange W, Kalra V, Broadbent B, Powers M, Nelson S. Changes in soft tissue profile following treatment with the Bionator. *Angle Orthod.* 1995; 65 (6):423-430.
11. Almeida M, Henriques J, Almeida R, Almeida-Pedrin R, Ursi W. Treatment effects produced by the Bionator appliance. Comparison with an untreated Class II sample. *Eur J Orthod.* 2004; 26 (1): 65-72.
12. Watted N, Witt E, Kenn W. The temporomandibular joint and the disc-condyle relationship after functional orthopaedic treatment: a magnetic resonance imaging study. *Eur J Orthod.* 2001; 23 (6): 683-93.
13. McDonagh S, Moss J, Goodwig P, Lee R. A prospective optimal surface and cephalometric assessment of the affect of functional appliances on the soft tissues. *Eur J Orthod.* 2001; 23: 115-126.
14. Barnetta G, Higginsb D, Major P, Flores-Mir C. Immediate skeletal and dentoalveolar effects of the crown- or banded type Herbst appliance on class II division 1 malocclusion. *Angle Orthod.* 2008; 78 (2): 361-69.
15. Stucki N, Ingervall B. The use of the Jasper Jumper for the correction of class II malocclusion in the young permanent dentition. *Eur J Orthod.* 1998; 20: 271-81.